Сеченовский Университет

СНК кафедры детской хирургии и урологии-андрологии им. Л.П. Александрова
Сеченовский Университет

Клинический случай альтернативного лечения ребёнка с хондробластомой бедренной кости

Выполнила: Скавыш Ангелина Владимировна, студентка 6 курса

Морозовская детская городская клиническая больница

Научный руководитель:
Павлова Дарья Дмитриевна,
заведующая отделением травматологии и ортопедии Морозовской ДГКБ

СНК кафедры детской хирургии и урологии-андрологии им. Л.П. Александрова
Сеченовский Университет

Пациентка А., 17 лет.

Из анамнеза:
С февраля 2021г беспокоили боли в области левого коленного сустава.

11.06.21 МРТ левого коленного сустава: выявлен умеренный синовит, кистозное образование 19х14х15 мм.

В августе 2021г обратилась в Морозовскую ДГКБ.

МОРОЗОВСКАЯ
ДЕТСКАЯ ГОРОДСКАЯ КЛИНИЧЕСКАЯ БОЛЬНИЦА

12.08.21 при проведении КТ левого коленного сустава с контрастным усилением :
в латеральном мыщелке бедренной кости определялось кистозное образование с чёткими неровными контурами размером 16х19х19мм.

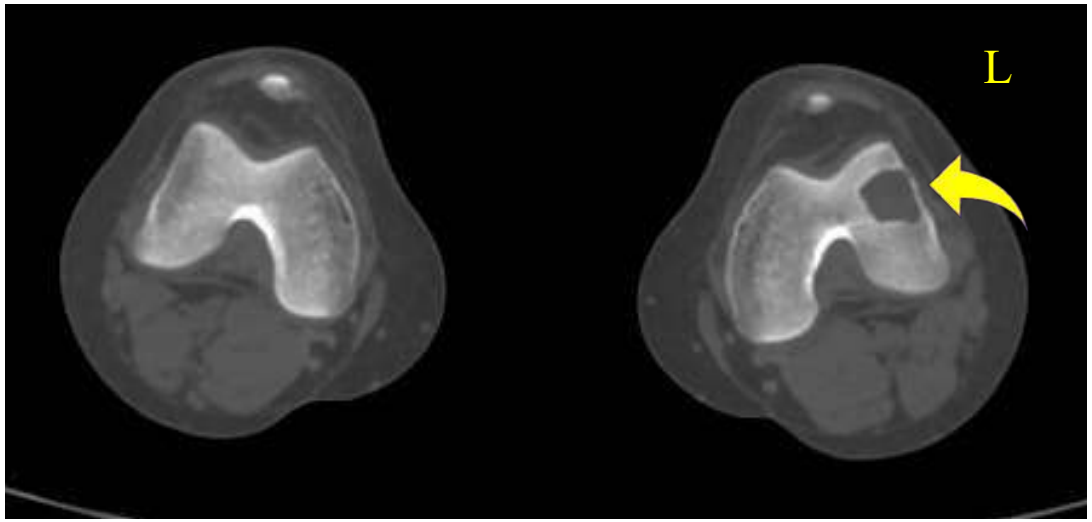

13.09.21 Для верификации диагноза пациентке была выполнена трепанобиопсия наружного мыщелка левой бедренной кости. Получен ответ: хондробластома

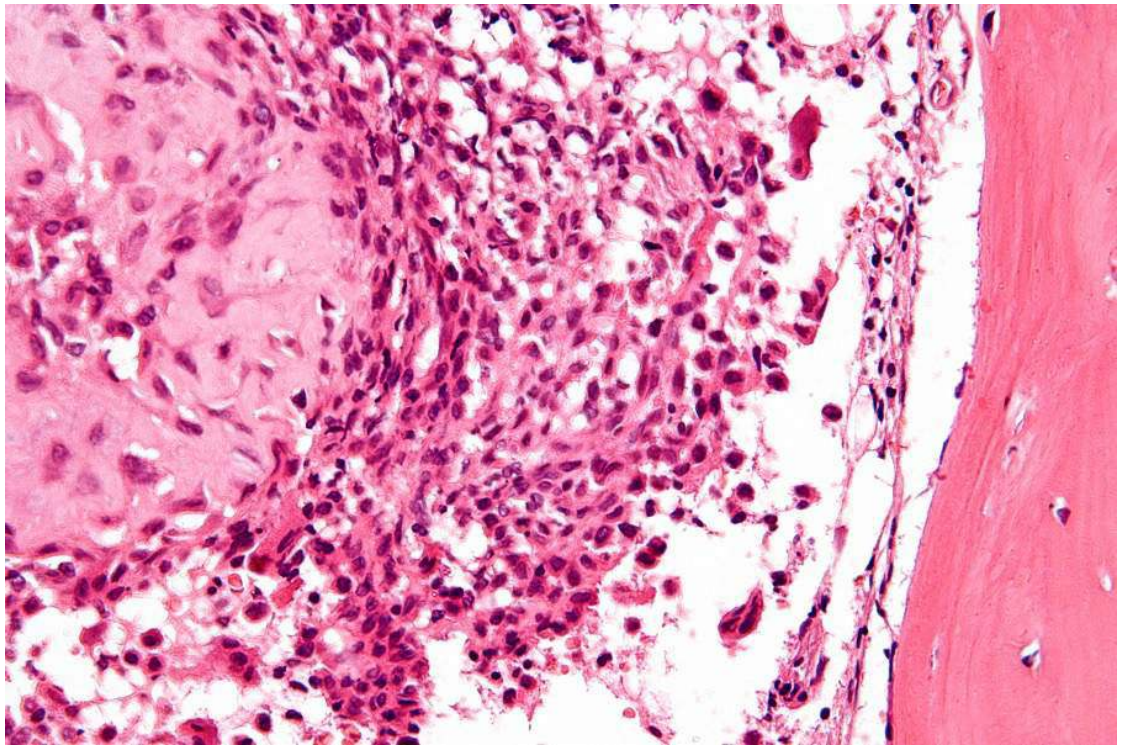

https://commons.wikimedia.org/wiki/File:Chondroblastoma_-_very_high_mag.jpg?uselang=ru

Хондробластома — это редкая, доброкачественная опухоль кости.
Она составляет 1–2% всех первичных опухолей костной ткани и
5–9% их доброкачественных форм.

- Для хондробластомы характерно субхондральное расположение.

Лечение только хирургическое, характер и объём операции зависят от размера и локализации опухоли:

- кюретаж с последующей костной пластикой (замещение дефектов ауто- или аллотрансплантатами)
- краевая резекция кости, затем частичное эндопротезирование сустава.

! Невозможно выполнить радикальную операцию без повреждения внутрисуставного хряща, поэтому в отдаленном послеоперационном периоде есть высокий риск развития остеоартрита.

В данном клиническом случае мы применили альтернативный вариант лечения:

Методика аутологичного матриксиндуцированного хондрогенеза (AMIC):
Она сочетает микрофрактурирование кости
с закрытием дефекта суставного хряща коллагеновой мембраной.

AMIC обычно используется при посттравматических повреждениях хряща и хондропатиях.

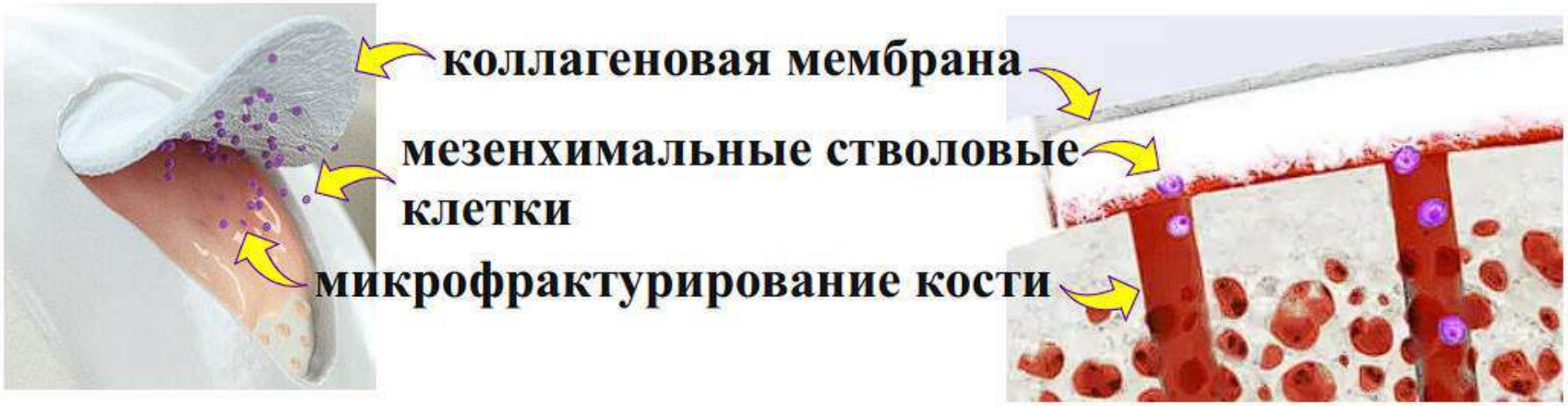

https://www.geistlich-pharma.com/orthopedic/cartilage-regeneration/generel-information/chondro-gide

- ✓ коллагеновая мембрана — матрица для пролиферации и дифференцировки мезенхимальных стволовых клеток
- ✓ мембрана удерживает кровяной сгусток внутри дефекта
- ✓ рассасывается в течение 6-24 недель
- ✓ оставляет на своём месте хрящеподобную ткань

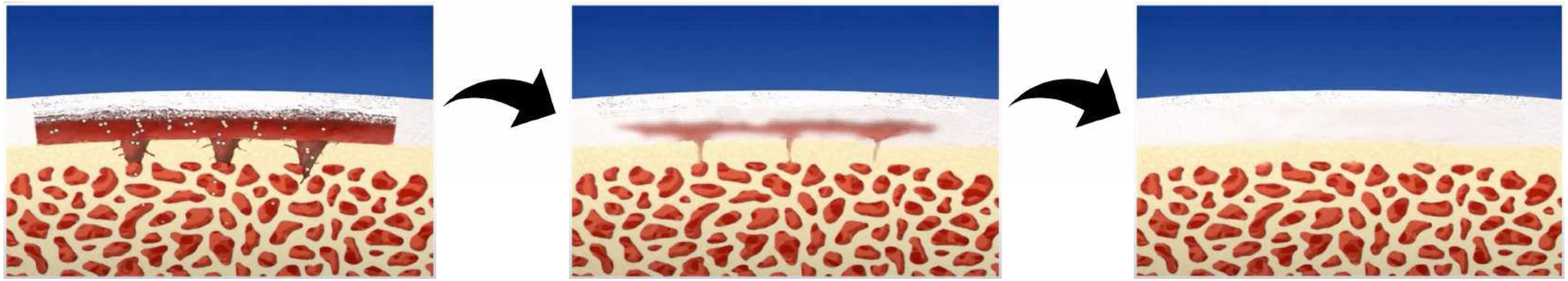

https://www.geistlich-pharma.com/orthopedic/cartilage-regeneration/generel-information/chondro-gide

24.09.21 Была выполнена артротомия коленного сустава

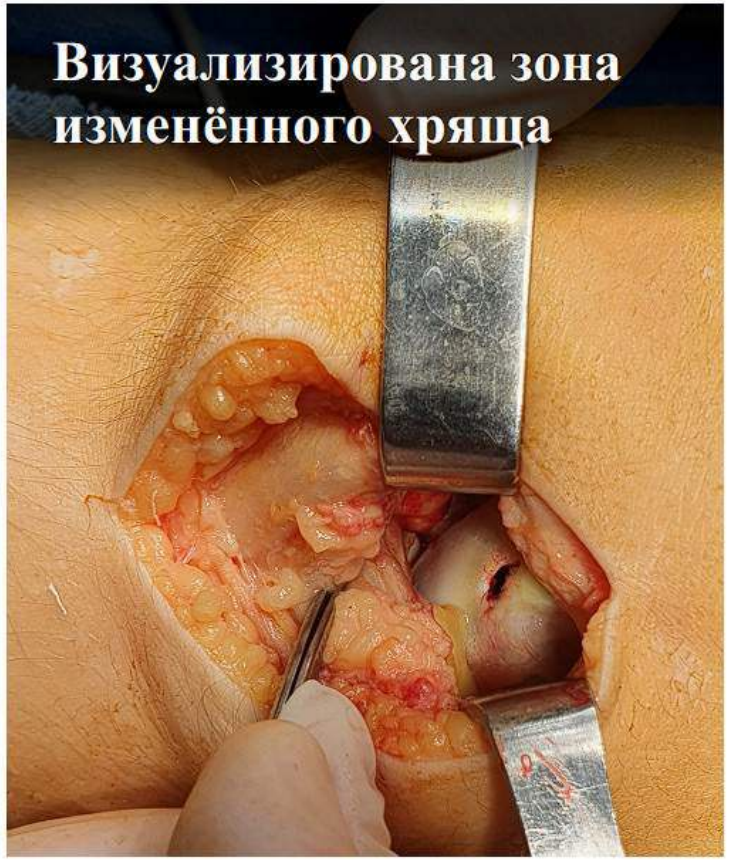

- После кюретажа рекомендуется обработка стенок полости коагулятором, чтобы уменьшить риск рецидива.

Но для эффективного использования AMIC методики нам важно хорошее кровоснабжение в этой зоне, поэтому

- после обработки коагулятором мы обработали стенки полости буром на низких оборотах.
- Далее выполнено микрофрактурирование.

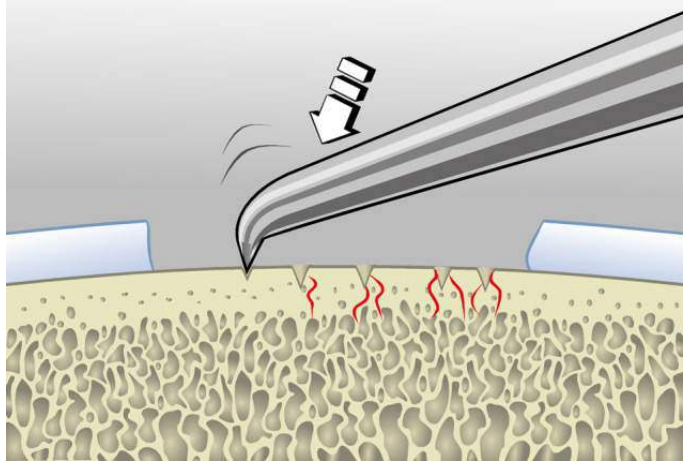

Мыщелок бедренной кости после микрофрактурирования во время артроскопии*.

https://www.geistlich-pharma.com/orthopedic/cartilage-regeneration/amic-knee

*Erggelet C, Vavken P. Microfracture for the treatment of cartilage defects in the knee joint - A golden standard? J Clin Orthop Trauma. 2016 Jul-Sep;7(3):145-52. doi: 10.1016/j.jcot.2016.06.015. Epub 2016 Jun 28. PMID: 27489408; PMCID: PMC4949407.

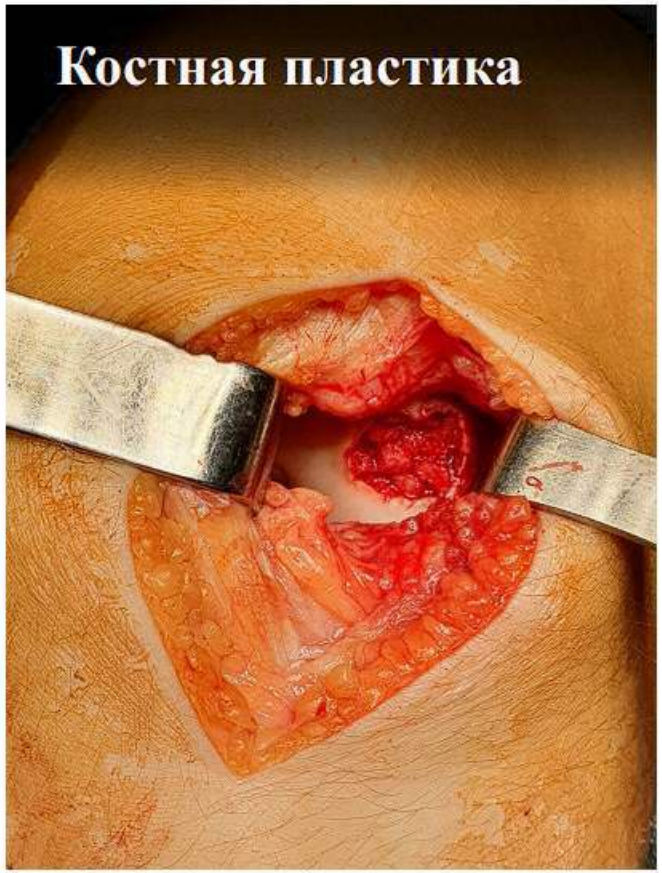

костный аутотрансплантат
из крыла левой подвздошной кости

коллагеновая мембрана фиксировалась
рассасывающейся нитью узловыми швами

Послеоперационный период протекал без особенностей.
Пациентка была выписана в удовлетворительном состоянии.

КТ левого коленного сустава через 2 мес. после операции

Жидкости в суставе нет, определяется перестройка костной ткани в зоне пластики.
На основании этого пациентке была разрешена осевая нагрузка.

МРТ левого коленного сустава через 9 мес. после операции

СНК кафедры
детской хирургии
и урологии-андрологии
им. Л.П. Александрова
Сеченовский Университет

Отсутствуют признаки синовита.
Определяется перестройка ткани в зоне хондропластики, толщина суставного хряща в этой зоне несколько больше, но интенсивность сигнала одинакова при сравнении с другими отделами.

СНК кафедры
детской хирургии
и урологии-андрологии
им. Л.П. Александрова
Сеченовский Университет

КТ левого коленного сустава через 1 год и 3 мес. после операции

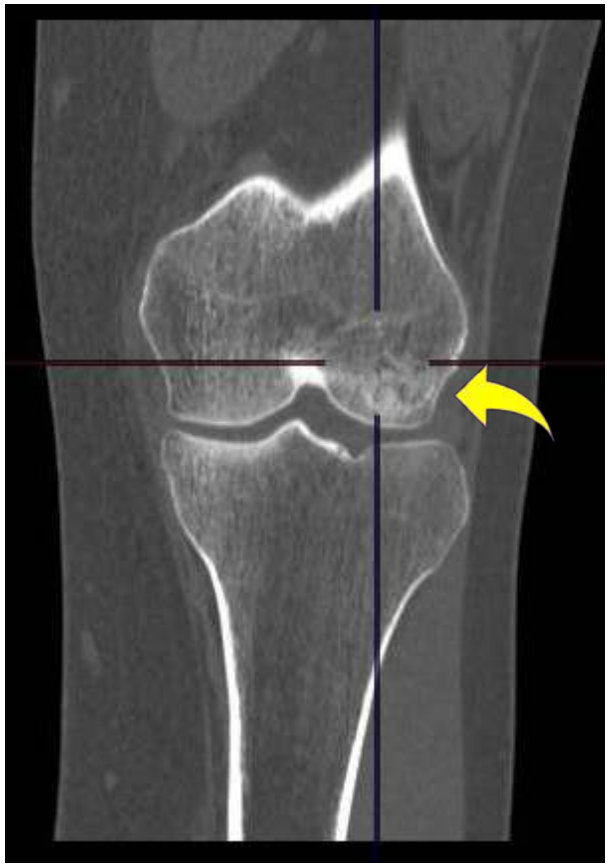

Жидкости в суставе нет. Форма мыщелка правильная. Рецидива нет.
Почти полная перестройка костной ткани на месте костной пластики.

В настоящее время пациентка вернулась к привычному объему физической нагрузки.
Движения в коленном суставе восстановлены в полном объёме.

Анкетирование через 1 год 5 мес. после операции: KOOS Score: **93%.**
S 96%; P 97%; A 100%; SP 90%; Q 81%.

The Knee injury and Osteoarthritis Outcome Score (**KOOS**)

- KOOS S симптомы (мах 100%)
- KOOS P боль (мах 100%)
- KOOS A активность бытовая (мах 100%)
- KOOS SP активность спортивная (мах 100%)
- KOOS Q качество жизни (мах 100%)
- KOOS score (мах 100%)

KOOS-Child KNEE SURVEY		ФИО			
Дата заполнения		Дата рождения			
Ответьте на каждый вопрос, поставив "x" в соответствующем поле					
Каждый вопрос имеет 1 ответ					
S1. За последние 7 дней как часто отекало Ваше колено?					
никогда	редко	иногда	часто	постоянно	
S2. За последние 7 дней как часто Ваще колено щелкает/хрустит?					
никогда	редко	иногда	часто	постоянно	
S3. За последние 7 дней как часто Вы отмечали блоки (заклинивание) коленного сустава?					
никогда	редко	иногда	часто	постоянно	

Вывод:

Данный клинический случай демонстрирует возможность применения методов, направленных на сохранение и восстановление внутрисуставного хряща, в лечении доброкачественных образований крупных суставов.

СНК кафедры
детской хирургии
и урологии-андрологии
им. Л.П. Александрова
Сеченовский Университет

Спасибо за внимание!